

# Herausnehmbare Gaumennahterweiterung

in Kombination mit konfektionierten Trainern in der kombiniert myofunktionell/kieferorthopädischen Frühbehandlung – vier Fallbeispiele

Dr. Andrea Freudenberg, Daniel Fuchs, Dr. Julia Camilla Bulski

In diesem Beitrag soll auf die Ursachen der transversalen Enge des Oberkiefers eingegangen und die möglichst frühzeitige Therapie anhand von 4 Fallbeispielen vorgestellt werden. Erstmals wurde die Gaumennahterweiterung zur Erweiterung der Sutura palatina mediana 1840 beschrieben. Meist sind sie festsitzend oder skelettal verankert. Nachteile sind die Akzeptanz der Patienten gerade in der Frühbehandlung v.a. bzgl. Implantatinsertion, die mangelnde Möglichkeit zur Mundhygiene, die nicht vorhandene Möglichkeit zur gleichzeitigen Protrusion bzw. Ausformung der Oberkieferfront, keine gleichzeitige Vorverlagerung des Unterkiefers bei Angle Klasse II und die Einschränkung der regelrechten Zungenruhelage am Gaumen. Im Folgenden wird eine herausnehmbare Alternative zur Gaumennahterweiterung in Kombination mit einem konfektionierten Trainer und myofunktioneller Therapie vorgestellt. Ziel ist es, auch die Ursachen der transversalen Enge zu behandeln und damit die Rezidivneigung der transversalen Breite zu minimieren.

Die Oberkieferbreite bei unseren Patienten ist sehr unterschiedlich und von endogenen wie exogenen Faktoren abhängig. Auf diesen epigenetischen Einfluss wies Moss schon 1968 hin, als er beschrieb, dass 80% der Dysgnathien auf eine Dysfunktion zurückzuführen sind<sup>1</sup>. In dem Buch *Kieferorthopädische Retention* von Ihlow und Rudzki von 2018 werden orofaziale Dysfunktionen als sogar der entscheidende Faktor für einen langfristigen Therapieerfolg hervorgehoben<sup>2</sup>. Hier schließt sich die Frage an: Von welchen Funktionen ist die Breitenentwicklung des Oberkiefers abhängig? „Die Zunge ist der Wachstumsmotor des Oberkiefers“, eine Aussage, die uns Kieferorthopäden natürlich bekannt ist. Die Zunge in der physiologischen Ruhelage am Gaumen lässt den Oberkiefer gemeinsam mit dem nasalen Luftstrom in die Breite wachsen und fungiert als „Backform“ des Oberkiefers. Wenn die Zunge den Oberkiefer geformt hat, weist dieser eine U-Form auf, wie die Zunge selbst. Ein V-förmiger Oberkiefer mit ausgeprägten Gaumenfalten, welcher meist nicht genug

Platz für die Zähne bietet, ist die Folge einer tiefen Zungenlage. Dieses Wissen hat über Jahre den Fokus der Myofunktionellen Therapie auf die Zunge und das richtige Schluckmuster gelenkt.

Nach Proffit ist aber nicht der kurze, starke Druck des Schluckens bzw. die Zungenlage beim Sprechen ausschlaggebend für die Form des Gaumens, sondern die Ruheweichteilbeziehungen d.h. die Kräfte der die Zähne und den Gaumen umgebenden Muskulaturen in Ruhe<sup>3-5</sup>. Der habituell komplette Lippenschluss ist damit die entscheidende Voraussetzung, um alle weiteren Abweichungen zu beeinflussen und die dentoalveolären Entwicklungsabläufe zu koordinieren: Nur bei geschlossenem Mund kann ein leichter Unterdruck im Mundraum entstehen. Die leichte, aber beständige Krafteinwirkung des Luftstroms durch die Nase und der Lippenschluss mit der mühelosen Zungenruhelage am Gaumen gestalten die Form des Oberkiefers<sup>6-9</sup>. Dem mühelosen Lippenschluss und damit der Nasenatmung kommt damit als erstes Therapieziel eine wesentliche Bedeutung zu. Mathilde Furtenbach, MFT-Therapeutin und Logopädin aus Österreich sagte dazu: „Die einzelnen oralen Funktionen unterliegen einer unterschiedlichen Gewichtung im Hinblick auf die Kieferentwicklung – das bezeichne ich als Paradigmenwechsel in der MFT“ (Abb. 1)<sup>10-12</sup>.

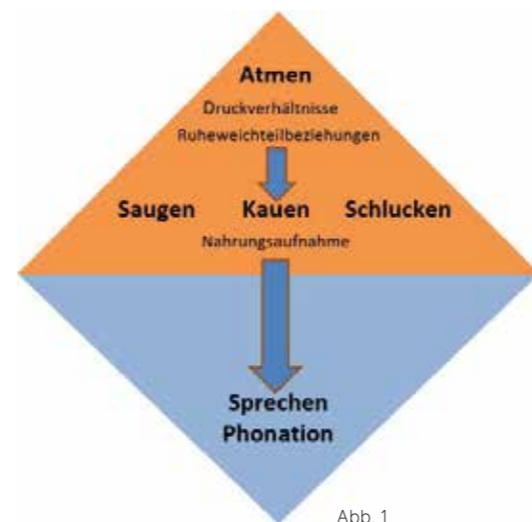


Abb. 1

Aus diesen Überlegungen ist das interdisziplinäre Behandlungskonzept mykie® entstanden. Ziel war, Funktion und Form d.h. myofunktionelle Therapie (MFT) und Kieferorthopädie (KFO) in einem Behandlungskonzept effizient zu verschmelzen.<sup>13,14</sup>

## Vorgehen

Alle vier Patienten wurden nach dem Therapiekonzept in Abb. 2 behandelt, d.h. die aktive interdisziplinäre Therapie ist in drei Module aufgeteilt, die jeweils sechs Monate dauern. Die Gesamtbehandlungszeit von 1,5 Jahren orientiert sich damit an der Frühbehandlung der gesetzlichen Krankenkassen. Anschließend findet noch eine einjährige Nachhaltigkeitsphase statt, welche die weitere Automatisierung begleitet. A) KFO und B) MFT finden also immer parallel statt und sind aufeinander abgestimmt.

## A) KFO: Die kieferorthopädische Behandlung hat zwei primäre Aufgaben in der myofunktionellen Frühbehandlung:

1. Ziel ist, die MFT-Fähigkeit des Patienten herzustellen, d.h. je nach Problemstellung den Oberkiefer sagittal und transversal zu erweitern und, wenn vorhanden, die sagittale Stufe zu reduzieren. Nur wenn diese Problemstellungen gelöst sind, ist ein kompetenter Lippenschluss, eine mühelose Zungenruhelage am ausreichend vergrößerten Gaumen und damit die Stabilität des Frühbehandlungsergebnisses möglich. a) Herstellung der MFT-Fähigkeit durch Erweiterung des Oberkiefers sagittal und transversal erreichen wir mit der herausnehmbaren, semirapiden GNE, von uns als Bioplate bezeichnet (Abb. 3). Sie ist eine Modifikation der Platte nach Schwarz bzw. des Bioblock 1 nach Mew<sup>15</sup>.

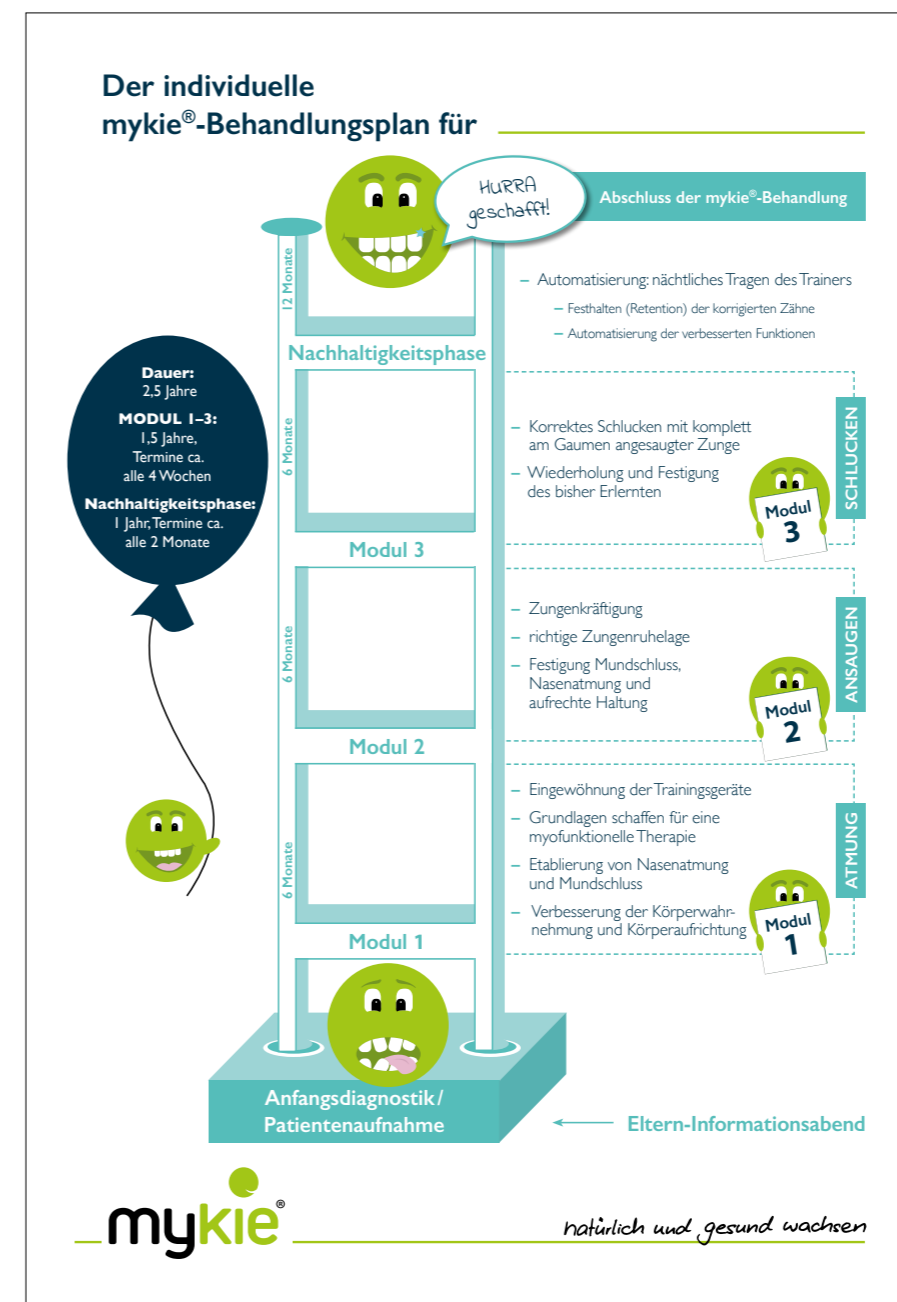


Abb. 2

Abb. 3 Bioplate



Abb. 4 Oberkiefer (rechts) vor und nach der Erweiterung mit der Bioplate (links)



Unterschiede zur Platte nach Schwarz sind die Crozat-Halteklammern, die hervorragend an den Milchfüßern halten und der anteriore Freiraum mit Protrusionsbogen, der eine sagittale Nachentwicklung des Oberkiefers ermöglicht, gleichzeitig aber auch ein gutes Sprechen mit verhältnismäßig richtiger Zungenfunktion. Zusätzlich hat die Bioplate im posterioren Bereich seitliche Kunststoffwülste, die eine Disklusion mit dem Unterkiefer bewirken. Hierdurch wird auch einer Fraktur der Halteelement vorgebeugt. Natürlich ist jede Spange im OK ein Kompromiss für die regelrechte Zungenfunktion, weswegen nach sechs Monaten eine ausreichende transversale und sagittale Breite des Oberkiefers, ein Absetzen der Bioplate und damit ein freier Gaumen angestrebt wird. Die Bioplate wird 24 Stunden getragen, d.h. immer (auch zum Essen und Zähneputzen). Sie wird nur also 1x/Tag für fünf Minuten zum abendlichen Zähneputzen und schrauben herausgenommen. Geschraubt wird jeden Abend, aber nur eine Achtel Umdrehung, d.h. zunächst von anterior bis zur Mitte des sichtbaren Teils der Schraube und am nächsten Tag ganz nach posterior. Mit diesem Konzept lässt sich im Wechselgebiss wie mit einer Hybrid-GNE der Gaumen fast ohne dentale Nebenwirkungen transversal erweitern (Abb. 4 links: OK nach Erweiterung). Wichtig ist eine zweiwöchige klinische Kontrolle zur Überwachung des Drehzyklus, zur Nachaktivierung des Protrusionsbogens und zur Reaktivierung der Crozat-Halteklammern. Nur eine Spange, die richtig festsetzt, kann immer (also

auch zum Essen) getragen werden; und nur eine Spange, die nicht ständig herausgenommen wird, bleibt an den Zähnen festsitzen.

Die klinischen Erfahrungen mit der Bioplate sind sehr positiv, da sie nicht sichtbar ist, beim Sprechen nach kurzer Eingewöhnung nicht stört, nicht verloren geht (da sie tagsüber nicht herausgenommen wird) und die Zähne ohne Spange im Gegensatz zu einer zementierten GNE/Quad-Helix etc. zumindest einmal pro Tag gründlich gereinigt werden können. Schleimhautschwellungen und Frakturen der Crozat-Klammer treten sehr selten auf. Viele Eltern und Kinder berichten nach der Therapie, dass die Bioplate ihre Lieblingsspange und vollkommen unkompliziert zu tragen war.

**b) Herstellung der MFT-Fähigkeit durch Reduktion der sagittalen Stufe erreichen wir durch das Tragen eines konfektionierten Trainers.** Dieser kann ausschließlich zur Anwendung kommen oder wie bei den Patientenfällen 1-4 mit transversaler Oberkieferenge etwas modifiziert über die Bioplate getragen werden. Vorteil dieser Vorgehensweise ist, dass gleichzeitig eine UK-Vorverlagerung stattfindet (Fall 4). Ein weiterer Vorteil besteht darin, dass gleichzeitig zur sagittalen und transversalen Erweiterung des OK durch die Bioplate die dentalen Kompensationen des Unterkiefers korrigiert werden (sichtbar in der ersten Zwischendiagnostik nach sechs Monaten bei Patient 1,3 und 4). Trainer sind konfektionierte Positioner und damit vergleichbar mit der letzten Invisalign-Schiene, verbunden in einem FKO-Gerät. Vorteil der Konfektionierung ist vor allem auch der Preis. Die Herausforderung besteht darin, den richtigen Trainer zu wählen und sich in dem unübersichtlichen Markt zu orientieren. Bzgl. der Auswahl von Trainern verweisen wir auf unsere Veröffentlichungen.<sup>16-18</sup>

**2. Ein weiteres Ziel der kieferorthopädischen Behandlung ist, die Automatisierung der neuen Ruheweichteilbeziehungen zu unterstützen.**

Konfektionierte Trainer können, wie FKO-Geräte auch, die Myofunktion bzw. Ruheweichteilbeziehungen beeinflussen: Bukkal- und Labialschilder sollen Wangen und Lippen abhalten, die linguale Gestaltung die Zunge beeinflussen. Der Unterschied der Trainer zu den FKO-Geräten ist aber das große Lippenschild, welches die Mundatmung auch mit leicht geöffneten Lippen fast unmöglich macht und damit wesentlich zur Automatisierung der Nasenatmung, v.a. nachts, beiträgt. Die Automatisierung der neu erlernten Ruheweichteilbeziehungen braucht Zeit. Deswegen ist es sehr förderlich, wenn diese Trainer langfristig nachts wie eine Aufbisschiene weitergetragen werden, um neu erlernte Ruheweichteilbeziehungen, Kieferposition und Zähne zu retinieren. Zusätzlich wir-

ken Trainer als Durchbruchlenker, die im Gegensatz zu FKO-Geräten nicht eingeschliffen werden müssen. Der Patientenfall 1 zeigt diese Nachhaltigkeit- bzw. Retentionsphase bis zum Durchbruch aller bleibenden Zähne.

**B) MFT: Die myofunktionelle Therapie findet parallel zur FKO-Behandlung nach folgendem Konzept statt:**

Im Gegensatz zu der klassischen logopädischen Therapie finden Termine i.d.R. nur alle vier Wochen statt. Dieses funktioniert sehr gut durch das gleichzeitige Tragen der Trainingsgeräte nachts und einer Stunde am Tag. Gerade die Nachtragezeit (häufig schlafen die Kinder in dem Alter noch zehn Stunden) unterstützt die Festigung der neu erlernten Ruheweichteilbeziehungen, da mit den Trainern wie schon erwähnt keine Mundatmung möglich ist und zusätzlich die Zunge durch eine linguale Rampe an den Gaumen geleitet wird. Wie vorher schon erläutert fokussieren wir uns bei der Therapie auf die Erlernung regelrechter Ruheweichteilbeziehungen und gehen hierarchisch (siehe Abb. 2) vor: 1. Lippenschluss

mit Nasenatmung und Haltungsaufbau, 2. Ansaugen der Zunge, 3. Schlucken. Zwischendiagnostiken mittels Fotos und klinischen Befunden finden alle sechs Monate statt und geben Eltern, Patienten und Therapeuten ein wichtiges Feedback. Die Therapie der vier vorgestellten Patienten hat nur bei den zwei in unserer Praxis angestellten MFT-Therapeuten stattgefunden.

#### Fallbeispiele

**Ziele der vorgestellten Behandlungen kurz zusammengefasst:**

##### a) Kieferorthopädische Ziele

1. transversale Erweiterung des Oberkiefers
2. wenn notwendig sagittale Erweiterung des Oberkiefers mit Protrusion und Ausformung der Front
3. Aufhebung der Kompensationen im UK (Lingualkippung der Molaren)
4. Ausformung der UK-Frontzähne

##### b) Myofunktionelle Ziele

1. kompetenter müheloser Lippenschluss mit aufrechter Haltung
  2. mühelose Zungenruhelage am Gaumen
  3. regelrechtes Schlucken
- > Herstellung eines neuen Muskelgleichgewichtes/ einer neuen Ruheweichteilbeziehung, um ein Rezidiv zu minimieren

Das neue Magazin für die Kieferorthopädie

Lernen Sie uns kennen!

www.ortho-orofacial.com/abonnement

Tel.: 0821 / 246 13 57 | Fax: 0821 / 246 13 58

1 | 2021  
Das neue Magazin für die Kieferorthopädie  
www.ortho-orofacial.com

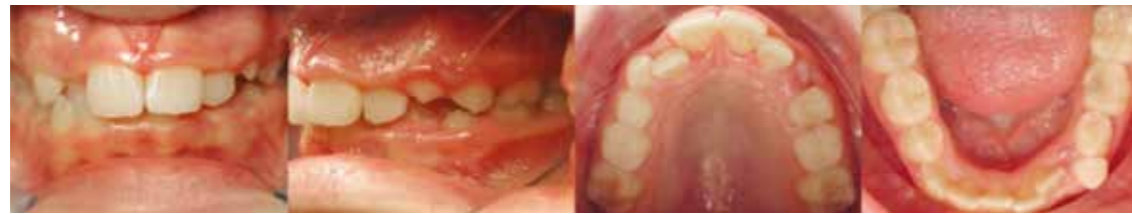SCHLAF ZAHN MEDIZIN

6 AKTUELL: Die neue Zahn- und Zahntechnik  
34 DO OR DON'T: Implantate, Füllungen, Prothesen  
36 ORTHO-WISSEN: Was heißt eine gute Zahnärztin?

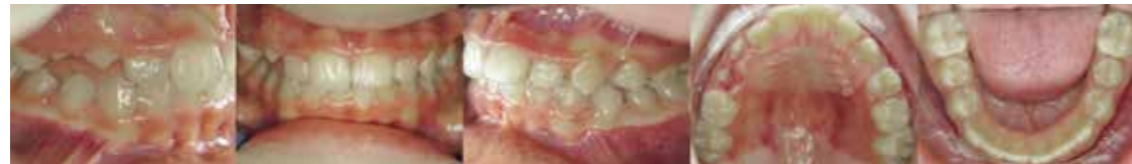Abb. 5 Patient 1:  
Hauptproblem  
frontaler Kreuz-  
biss, inkompetenter  
Lippenschluss + tiefe  
Zungenruhelage;



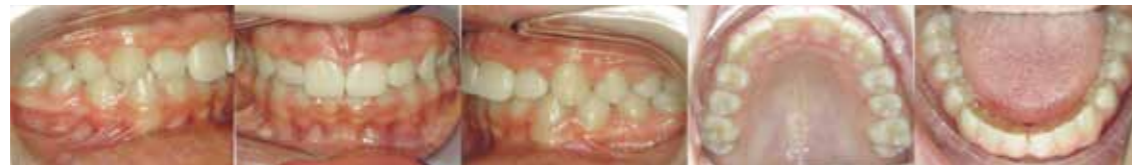Anfangsdiagnostik mit  
10,1 Jahren



1. Zwischendiagnostik  
(ZD) 6 Monate später



2. ZD wieder  
6 Monate später



Endbefund  
nach Abschluss des  
Zahnwechsels mit  
13,9 Jahren

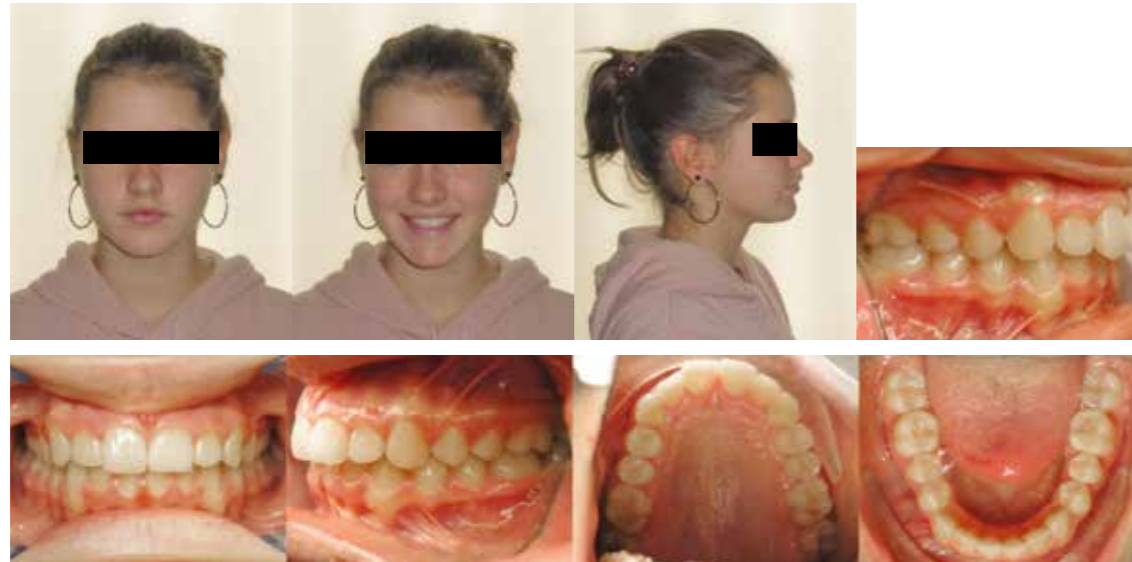
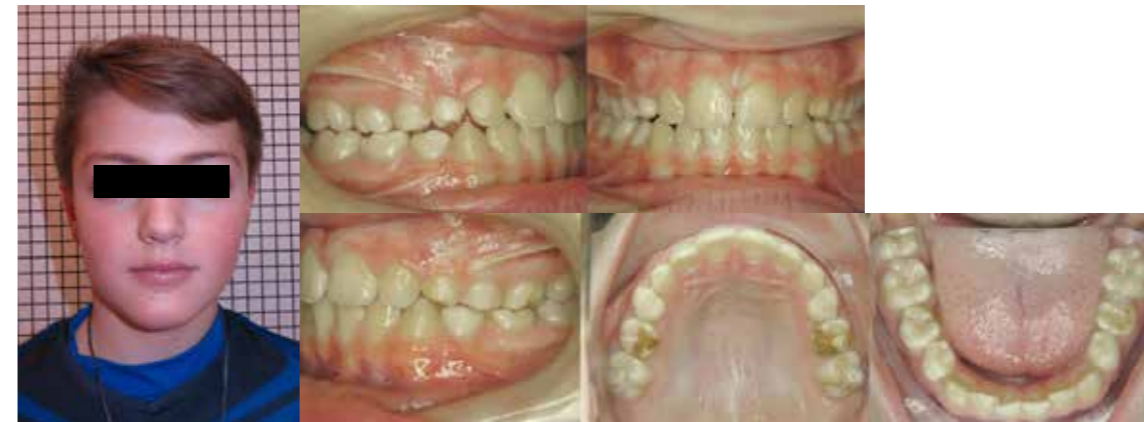
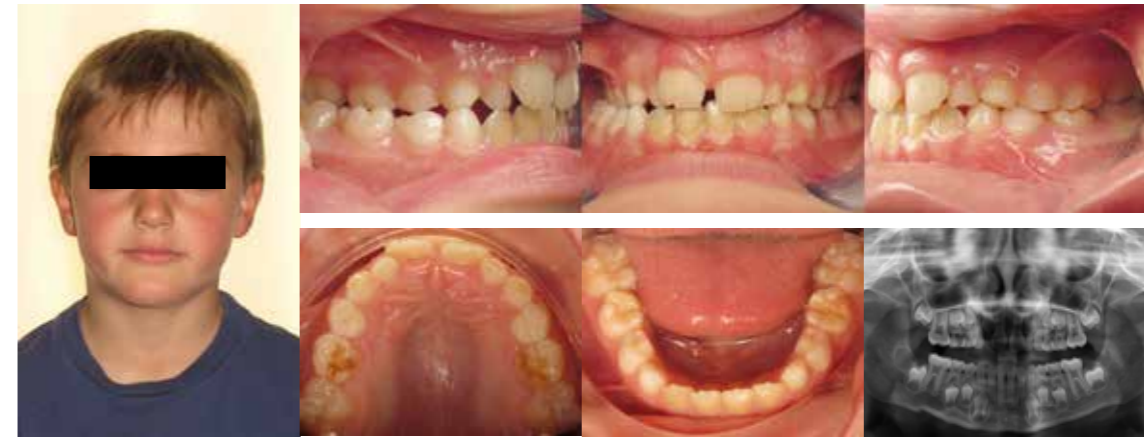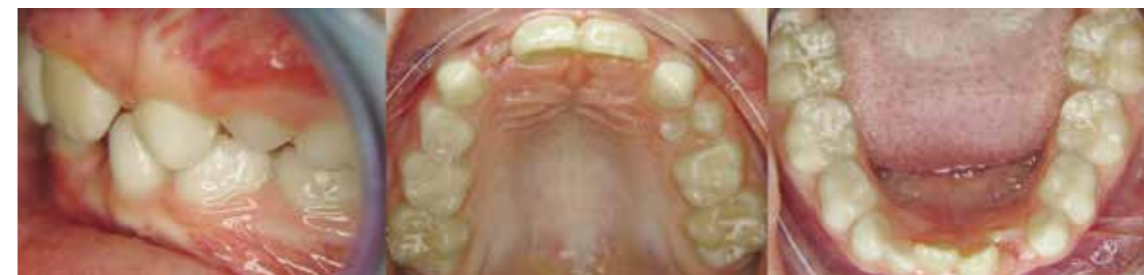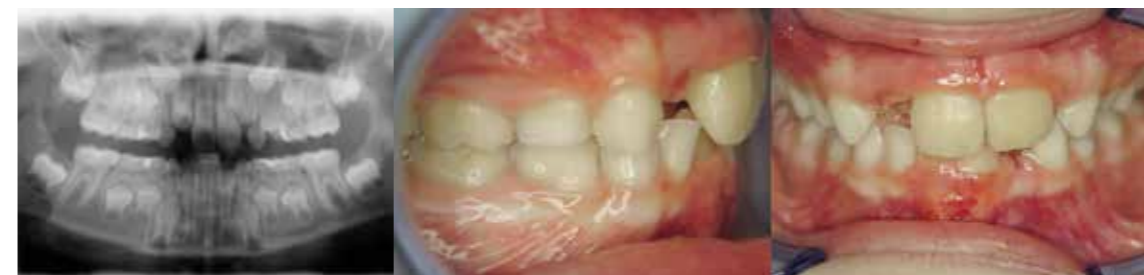Abb. 6 Patient 2:  
Hauptproblem seit-  
licher Kreuzbiss rechts  
mit Laterognathie,  
tiefe Zungenruhe-  
lage, inkompetenter  
Lippenschluss  
Anfangsdiagnostik mit  
7,5 Jahren



Vorläufiger Abschluss-  
befund der Früh-  
behandlung mit  
10,4 Jahren

Abb. 7 Patient 3:  
Hauptproblem  
frontaler Engstand mit  
unterminierender Res-  
orption 62 und Mit-  
tellinienverschiebung  
der Oberkieferfront  
nach links, inkompe-  
tenter Lippenschluss,  
tiefe Zungenruhelage  
Anfangsbefund mit  
8,8 Jahre



Vorläufiger Abschluss  
der Frühbehandlung  
mit 11,2 Jahre: die  
wahrscheinliche  
unterminierende  
Resorption 63 konnte  
verhindert werden

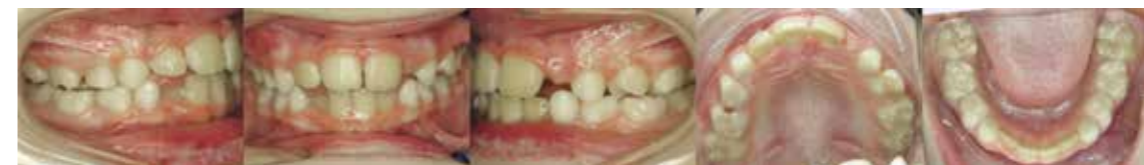
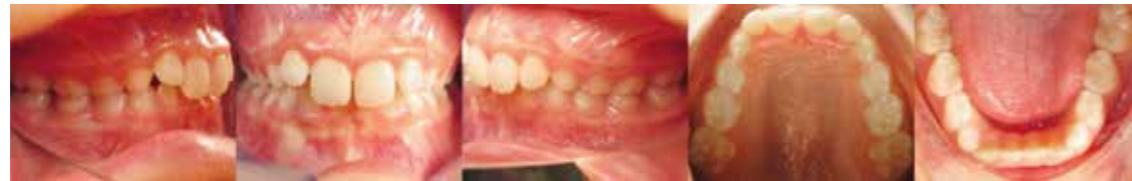
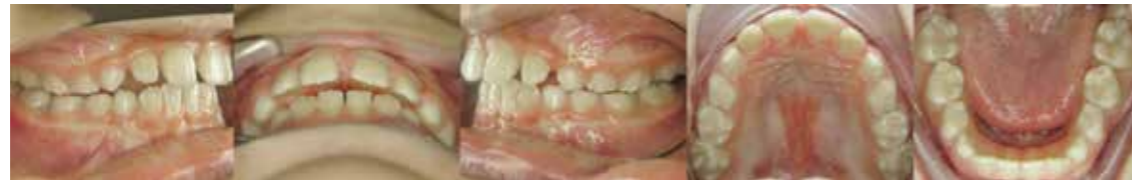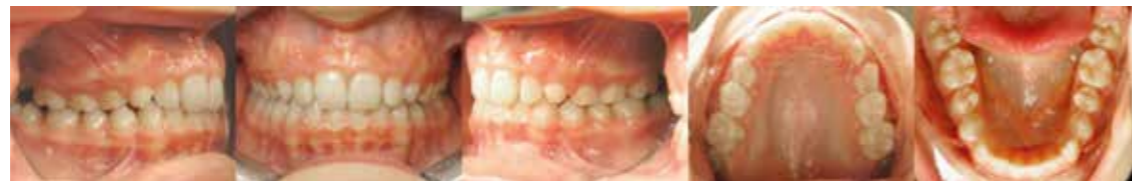Abb. 8 Patient 4:  
Hauptproblem  
Deckbiss Kl II/2, tiefe  
Zungenruhelage  
Anfangsbefund mit  
10,3 Jahre



1. ZD 6 Monate später



Letzter Befund mit  
14,5 Jahre



Ein OPG wurde nur am Anfang der Behandlung erstellt, später nur wenn therapeutisch relevant. Auf ein FRS wurde verzichtet. Alle vier Patienten wurden in den ersten sechs Monaten mit einer Bioplate und parallel einem konfektionierten Trainer behandelt (meist EFT slim oder Profil je nach transversaler Breite von der Firma orthoplus®), anschließend nur mit einem Trainer mit Zahnfächern (LM activator der entsprechenden Größe von der Firma LM Activator®).

#### Diskussion

Frühbehandlungen sind in der KFO umstritten, trotzdem bezweifelt niemand den Zusammenhang zwischen Form und Funktion. Frühbehandlungskonzepte, die versuchen beides, also Form und Funktion bei der Therapie in den Fokus zu nehmen, gibt es nur wenige und kontrollierte randomisierte Studien hierzu gibt es nicht.<sup>19-22</sup> Das große Problem ist vor allem die Messbarkeit (Reliabilität und Validität) der veränderten Myofunktion bzw. der Ruheweichteilbeziehungen. Trotzdem sehen wir jeden Tag unsere Rezidive, auch die der Oberkieferbreite nach einer GNE.

Das vorgestellte interdisziplinäre Behandlungskonzept in Kombination mit der herausnehmbaren Gaumennahterweiterung wird bei uns in der Praxis bei entsprechender Indikationsstellung v.a. im Wechselgebiss sehr häufig erfolgreich eingesetzt. Das jeweilige „mechanische“ Behandlungsziel, d.h. die transversale Erweiterung des Oberkiefers

einschließlich Nase mit Ausformung der Oberkieferfront, konnte bei entsprechender Compliance immer erreicht werden. Diese frühzeitige Erweiterung ist für die regelrechte Entwicklung des orofazialen Systems und damit der Vorbeugung einer späteren temporomandibulären Dysfunktion<sup>23-25</sup> und/oder obstruktiven Schlafapnoe empfehlenswert.

Vorteile der von uns entwickelten Bioplate zur Gaumennahterweiterung im Vergleich zu festsitzenden Apparaturen ist die Mundhygienemöglichkeit. Aber auch das einfachere tägliche Tragen im Vergleich zu der von Haubrich und Schupp vorgeschlagenen attachment-verankerten Aligner-Apparatur<sup>26</sup> sehen wir vorteilhaft, da die Bioplate auch zum Essen getragen werden kann und die Zähne besser vom Speichel umspült werden können.

Ein wesentlicher Aspekt zur erfolgreichen Frühbehandlung mit einer Compliance-abhängigen Methode (dieses betrifft hier die Bioplate, die Trainer und die parallellaufende MFT) ist die Aufklärung und Einbeziehung der Eltern. Kinder in dem Alter brauchen i.d.R. die Unterstützung des Elternhauses. Die Umstellung von Ruheweichteilbeziehungen geht nicht ohne Compliance, das Tragen der Bioplate ist dabei der geringste Part. Aus diesem Grund ist diese Methode sicher nur für einen motivierten und aufgeklärten Patientenkreis geeignet. Nach unserer Erfahrung leuchtet der Therapieansatz aber vielen Eltern ein. Viele suchen einen ganzheitlichen Behandlungsansatz, sie möchten meist aus eigener Erfahrung heraus für ihre Kinder feste Zahnschienen vermeiden und sind bereit, dafür Zeit und Geld zu investieren.

Darüber hinaus lassen unsere Ergebnisse eine bessere Stabilität der transversalen Breite erkennen, einmal durch die gleichzeitig stattfindende

MFT aber auch durch das langfristige nächtliche Tragen eines geeigneten Trainers. Häufig sind, wenn überhaupt, nur geringe Zweitbehandlungen z.B. mit Alignern notwendig.

#### Schlussfolgerung

Insgesamt hat die herausnehmbare Bioplate für die GNE viele Vorteile. Der eigentliche Mehrwert für die Patienten, gerade was die Langzeitstabilität betrifft, entsteht aus unseren klinischen Beobachtungen aber durch die Möglichkeit des gleichzeitigen Trainertragens und die Einbeziehung der MFT in das Frühbehandlungskonzept – nur so werden die Ursachen der Zahn- bzw. Kieferfehlstellung mit therapiert. Vergleichende Untersuchungen gerade im Hinblick auf die Langzeitstabilität von Frühbehandlungen insbesondere der Stabilität der transversalen Breite des Oberkiefers wären hier wünschenswert.

Weitere Informationen zu unserem Behandlungskonzept mykie® finden sie unter [mykie.de](http://mykie.de). ■



Dr. med. dent.  
Andrea  
Freudenberg

schloss 1992 das Studium der Zahnheilkunde an der Universität Witten/Herdecke ab und promovierte dort 1994. Ihre anschließende Weiterbildung absolvierte sie an der Universität Witten/Herdecke, der Medizinischen Hochschule in Hannover und der Weiterbildungspraxis Dr. Jung in Herne. 1998 schloss sie diese mit der kieferorthopädischen Facharztprüfung ab. Nach Tätigkeit in verschiedenen KFO-Praxen gründete sie 2005 das Fachzentrum für Kieferorthopädie Dr. Freudenberg in Weinheim. 2016 erweiterte sie die Praxis durch einen reinen Frühbehandlungsbereich, in dem im interdisziplinären Team (mit einer Logopädin und einer Buteyko-Atemlehrerin) das mykie®-Konzept (= myofunktionelle Kieferorthopädie) entwickelt wurde. Weitere Informationen sind verfügbar unter [mykie.de](http://mykie.de).

**CGM Z1.PRO KFO**  
- Meine Zukunft.  
Mein Weg.  
[cgm-dentalsysteme.de](http://cgm-dentalsysteme.de)



ZAHNARZTSOFTWARE

“Meine Praxissoftware sollte mir mein Berufsleben durch eine einfache und intuitive Bedienbarkeit leichter machen. Und das macht CGM Z1.PRO KFO.”



CompuGroup  
Medical

Literaturhinweise zu diesem Artikel finden Sie online unter [www.ortho-orofacial.com](http://www.ortho-orofacial.com)